



## INTOXICACIÓN PARALÍTICA POR INGESTA DE MOLUSCOS: REPORTE DE CASOS

**Palabras clave:** intoxicación paralítica, marea roja, neurotoxinas, saxitoxina, Guatemala.

**Keywords:** paralytic shellfish poisoning, red tide, neurotoxins, saxitoxins, Guatemala.

Diálogo Forense  
Núm. 7, Vol. 4, 2023  
ISSN: 2789-8458

**Antonio Marcos Orozco Fuentes**  
*Instituto Nacional de Ciencias Forenses de Guatemala -INACIF-*

*amorozco@inacif.gob.gt*

*Recibido: 31/10/2022*

*Aceptado: 28/04/2023*

### RESUMEN

En este informe se presentan dos casos de intoxicación paralítica por la ingesta de moluscos. La fuente de la intoxicación se rastreó hasta el fenómeno de la marea roja en Guatemala, que desencadenó una alerta sanitaria debido a la toxicidad de los moluscos. Fue durante este periodo de alerta, que un hombre y sus 3 hijas de 6, 10 años y una tercera, también menor de edad, pero sin más información sobre ella, se intoxicaron luego de consumir almejas. Como consecuencia de lo descrito, el padre falleció en la misma comunidad horas después de haber consumido el alimento contaminado. Ambas niñas, de 6 y 10 años, fueron trasladadas a la emergencia del hospital. La niña de 6 años falleció al arribo, aproximadamente catorce horas posteriores a la ingesta, mientras que la niña de 10 años fue hospitalizada y dada de alta tres días después, en condición estable. El presente reporte incluye una revisión de la intoxicación paralítica por ingesta de moluscos, así como los hallazgos histopatológicos y toxicológicos obtenidos de la necropsia de la niña fallecida. Adicionalmente, se describen los hallazgos encontrados en la revisión del expediente de la menor sobreviviente de 10 años. Sin embargo, el expediente no proporciona información sobre el caso del padre ni sobre la tercera menor.

### ABSTRACT

This report highlights two cases of paralytic poisoning resulting from the consumption of mollusks. The source of the poisoning was traced to the red tide phenomenon in Guatemala, which triggered a health alert due to the toxicity of shellfish. It is during this period, that a man and his three daughters aged 6 and 10, and a third minor of uncertain age, without more information about her case, became intoxicated after consuming clams with their family. The father died a few hours after consuming the contaminated food in their community. Both girls, 6 and 10 years old were transferred to the emergency room of the hospital. The 6-year-old girl died on arrival, approximately fourteen hours after ingestion, while the 10-year-old girl was hospitalized. She was discharged in a stable condition three days later. This report includes a review of paralytic poisoning resulting from the ingestion of mollusks, as well as the toxicological and histopathological findings obtained from the necropsy of the girl. Additionally, it describes the findings obtained from the review of the case files of the 10-year-old girl who survived. Nonetheless, the files do not provide information about the father nor about the third minor.

## INTRODUCCIÓN

En Guatemala se activó la alerta sanitaria derivada de intoxicaciones por consumo de moluscos debido a la presencia de marea roja en el país (Román, 2022). La marea roja aparece de forma natural bajo condiciones favorables como el fenómeno del niño, el cual aumenta la temperatura del agua del mar por encima de los 31°C. Esto favorece la aparición de especies de microalgas que pueden multiplicarse rápidamente para formar densos florecimientos que en ocasiones pueden tener una pigmentación rojiza, motivo por el cual se les denominan marea roja (Guerrero et al., 2013). Estas proliferaciones representan una amenaza para la salud pública y los recursos pesqueros alrededor del mundo debido a la peligrosidad de las toxinas que se producen en estos eventos (García et al., 2004).

La intoxicación paralítica por ingesta de moluscos (*Paralytic shellfish poisoning* -PSP- por sus siglas en inglés), es el resultado de ingerir mariscos contaminados con neurotoxinas de las cuales la saxitoxina es el compuesto de mayor presencia. Otras toxinas marinas producidas por algas y que pueden llevar a presentar síntomas neurológicos en humanos son: ácido domoico (causante de intoxicación amnésica), brevetoxinas (intoxicación neurológica) y ciguatoxinas (intoxicación ciguatera) (Delcourt et al., 2021). Los moluscos bivalvos (mejillones, almejas, ostras y vieiras), representan para los humanos un riesgo particularmente alto de intoxicación por consumo, ya que estos se alimentan de estas microalgas por medio de filtración, lo que es un factor para la acumulación de toxinas (Turnbull et al., 2013). Además, los depredadores de los moluscos bivalvos, tales como mariscos carroñeros, cangrejos, langostas y pescados también pueden ser vectores de la saxitoxina (Lehane, 2001). Las microalgas denominadas dinoflagelados son los microorganismos que proliferan y dan lugar a las mareas rojas. Los géneros *Alexandrium*, *Gymnodinium* y *Pyrodinium* son los principales productores de las neurotoxinas mencionadas. De hecho, la mayoría de intoxicaciones paralíticas por ingesta de moluscos son causadas por *A. tamarense*, *A. fundyense*, *A. catenella*, *G. catenatum*, y *P. bahamense* (Suleiman et al., 2017).

Durante una -PSP- se interfiere con la conductividad nerviosa, bloqueando los canales de sodio. Esto lleva a síntomas neurológicos severos y en algunos casos la muerte. El diagnóstico de la -PSP- es generalmente basado en la aparición de signos neurológicos después de la ingestión de mariscos. Los tiempos de aparición de los síntomas varían desde 15 minutos hasta 12 horas después de la ingestión, aunque usualmente aparecen 2 horas

después (Turnbull et al., 2013). Los síntomas varían desde ligeros efectos neurológicos y gastrointestinales hasta parálisis respiratoria fatal. Los pacientes normalmente presentan síntomas como entumecimiento, hormigueo de la boca o extremidades y síntomas gastrointestinales (náusea y vómitos), los cuales pueden variar en intensidad; sin embargo, en los casos más severos se presenta debilidad muscular o parálisis franca, dificultad para respirar y eventualmente, insuficiencia respiratoria (Coleman et al., 2018). También se puede documentar hipertensión arterial en los pacientes (Lehane, 2001).

El tratamiento sintomático incluye soporte ventilatorio, el cual es crucial para un tratamiento exitoso. El tratamiento médico también incluye terapia con fluidos para facilitar la excreción de la toxina. La severidad y la progresión de la intoxicación dependen de la cantidad de la dosis, de la susceptibilidad individual, y el grado de eliminación de las toxinas. En cuanto a los reflejos de la persona, estos se encuentran con frecuencia normales y durante el progreso de la enfermedad, la mayoría de los pacientes permanecerán conscientes y alertas. Por otro lado, los síntomas gastrointestinales no ocurren en todos los casos. Es importante destacar que el pronóstico es prometedor si se sobrevive a las primeras 24 horas con o sin soporte ventilatorio (Suleiman et al., 2017).

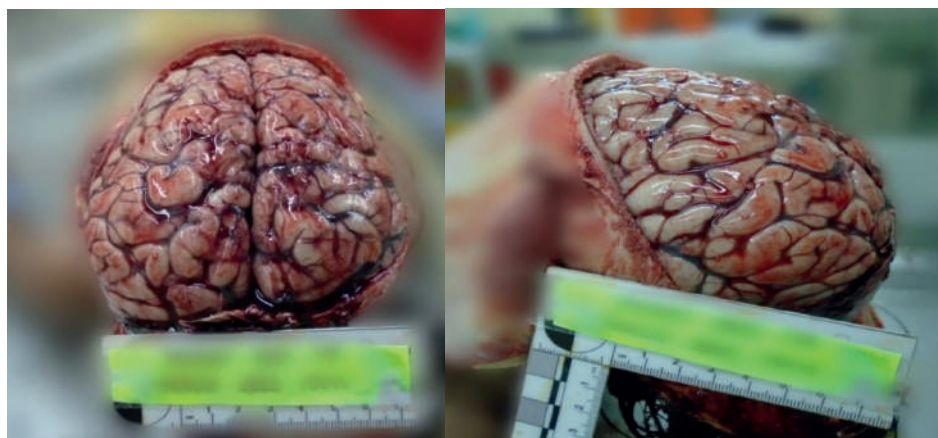
Según Carrillo-Ovalle (2009), la primera marea roja documentada en Guatemala fue en 1985 en las costas del Océano Pacífico. En esa ocasión, el organismo causante no fue identificado y no se registraron intoxicaciones en humanos. El segundo evento se presentó en 1987 y fue el que mayor número de casos presentó, con 187 intoxicaciones humanas correspondientes a un brote de -PSP- en Guatemala durante julio y agosto en la localidad de Champerico, Retalhuleu. De las 187 personas que presentaban síntomas neurológicos, 26 murieron. Los niños menores de 6 años tuvieron una tasa de mortalidad mayor del 50 % (Rodrigue et al., 1990). Durante 1985, 1987, 1989, 1990, 1995, 2001 y 2005 se presentaron nuevamente eventos de marea roja en Guatemala (Carrillo-Ovalle, 2009). Un dato importante a mencionar es que la tasa de mortalidad global actual es del 8 %, pero en los países desarrollados es del 1 % (Lehane, 2001).

## PRESENTACIÓN DE CASOS

### Caso 1

El primer caso se trata del cadáver de una niña de 6 años de edad, quien después de ingerir almejas en compañía de su familia se intoxica. El padre fallece horas después de la ingestión, en su comunidad. La niña presenta náusea, vómitos y debilidad muscular aproximadamente 8 horas posteriores a la ingestión. Su cuadro empeora, por lo que la familia decide llevarla al Centro de Atención Permanente, de donde es referida al Hospital Nacional de la región; no obstante, muere al llegar a la emergencia.

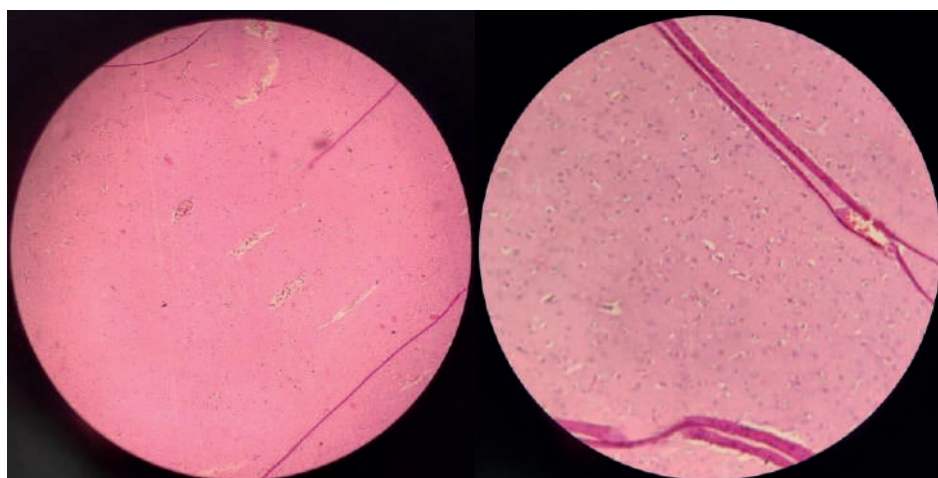
**Hallazgos en la necropsia:** el examen externo no evidenció signos de trauma físico; sin embargo, se observó congestión vascular en el rostro. En el examen interno se evidenció congestión vascular visceral generalizada. En el cerebro se documentó borramiento y aplanamiento de cisuras y circunvoluciones compatibles con edema cerebral (Figura 1).



**Figura 1.** Vistas superior y lateral del cerebro. En el examen interno de la necropsia se documentó congestión vascular en el cerebro, así como borramiento de cisuras y circunvolución.

Debido al antecedente de ingestión de moluscos y la alerta sanitaria que prevalecía en ese momento, se decide tomar muestras para análisis histopatológicos en los que se indica:

**Cerebro:** se observó parénquima cerebral con acentuado edema, ensanchamiento del neuropilo, edema del espacio Virchow-Robin (perivascular), cuerpos neurales picnóticos y congestión vascular. Se documentó, además, la presencia de congestión vascular y de edema cerebral (Figura 2) en los cortes histopatológicos del cerebro.

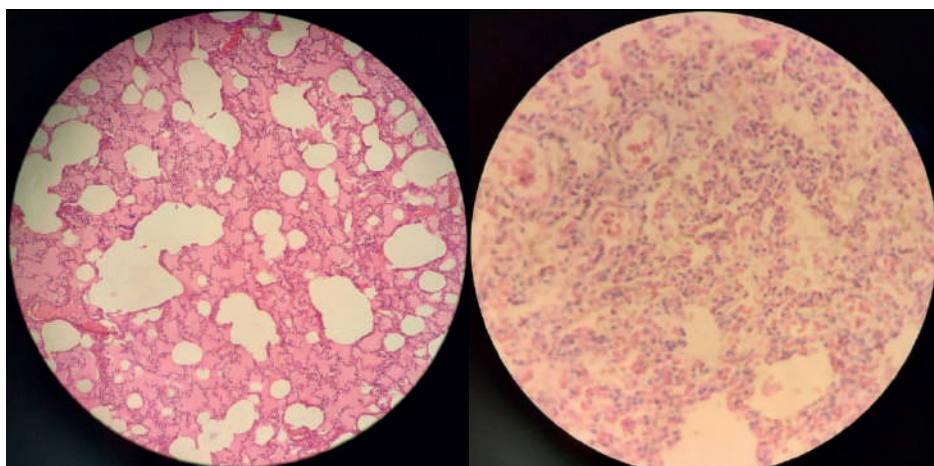


**Figura 2.** Cortes histopatológicos del cerebro. Se observó en los cortes realizados congestión vascular (izquierda) y edema cerebral (derecha).



**Pulmón:** se observaron espacios alveolares con material eosinofílico consistente con edema pulmonar, así como áreas en las cuales los alvéolos estaban ocupados por un infiltrado eritrocítico correspondiente a hemorragia pulmonar (Figura 3).

**Figura 3.** Cortes histopatológicos de tejido pulmonar. Se documenta la presencia de edema pulmonar (izquierda) y de eritrocitos dispersos en el espacio alveolar (derecha), lo cual denota hemorragia pulmonar.



**Hígado:** moderada extravasación de eritrocitos al parénquima hepático, desorganización del parénquima asociados a áreas focales de necrosis y congestión vascular; vacuolización celular moderada, hipertrofia de los sinusoides y ocasionales calcificaciones dentro de los vasos sanguíneos.

**Corazón:** presentó congestión vascular.

**Páncreas:** acinos de características normales con pequeños focos de infiltrado inflamatorio agudo constituido por polimorfonucleares.

**Riñón:** extensas áreas de necrosis y ruptura tubular, hipertrofia y expansión celular tubular.

**Bazo:** presentó hiperplasia de pulpa blanca y congestión de la pulpa roja con cambios celulares por autólisis, áreas focales de necrosis libre de células malignas.

**Estómago e Intestino delgado:** se observó mucosa con cambios epiteliales glandulares reactivos consistentes con hiperplasia nodular con formación de folículos linfoides; infiltrado inflamatorio mononuclear difuso en la lámina propia de la mucosa duodenal con predominio eosinofílico y edema en la lámina propia.

Se concluyó que los hallazgos histopatológicos multiorgánicos encontrados son compatibles con intoxicación alimenticia por moluscos. Adicionalmente, se obtuvo un resultado toxicológico que reporta la presencia de difenhidramina en muestra de sangre sin preservante y en muestra tomada en lavado vesical.

## Caso 2

En el segundo caso analizado por solicitud de la Fiscalía del municipio, cercano al lugar del cual provenían las niñas. Se realizó la revisión del expediente de una niña de 10 años de edad, donde se describe que el papá de la paciente llevó mariscos y almejas a su casa para que la abuela los cocinara y alimentara a sus tres nietas. Refiere que, a los minutos, las 3 niñas comenzaron a presentar náuseas, vómitos y debilidad muscular. La abuela indicó que el papá había ingerido horas antes estos mariscos y falleció aproximadamente a las 21:30 horas. Paramédicos expresaron que al Centro de Atención Permanente de la comunidad llegaron pacientes con los mismos síntomas

derivados del consumo de mariscos obtenidos durante la temporada de marea roja, como se le dice en la localidad. La mamá llamó a los paramédicos, que llegaron al domicilio y llevaron al Centro de Atención Permanente a las niñas, en donde fueron canalizadas y posteriormente trasladadas a la Emergencia del Hospital Nacional cercano. Al ingreso, la niña de 10 años estaba en adecuadas condiciones generales, pero deciden ingresarla en medicina pediátrica para observación constante. La niña evoluciona satisfactoriamente y egresa del hospital 3 días después.

## DISCUSIÓN

Durante la alerta sanitaria por la presencia de marea roja en Guatemala, se presentaron casos de intoxicación parálitica por ingesta de moluscos. Según el Centro de Control y Prevención de enfermedades de los Estados Unidos -CDC- (por sus siglas en inglés) se pueden confirmar casos por evidencia clínica (*Department of Health and Human Services, 2005*). Se realizó la necropsia de una de las niñas, y se revisó el expediente clínico de otra de las menores. El expediente menciona que fueron 3 menores las que presentaban síntomas similares; sin embargo, no se cuenta con información sobre el caso del padre, ni sobre la tercera menor.

Los casos expuestos en este reporte se relacionan con lo descrito por Rodríguez et al. (1990), quien observó una mortalidad de por lo menos el 50 % en niños menores de 6 años. Aunque la incidencia de esta intoxicación es rara, puede ser potencialmente severa, ya que bloquea e interfiere en la transmisión y conductividad del impulso nervioso, lo que produce una parálisis neuromuscular sin pérdida de la conciencia. Los síntomas se presentan en promedio dentro de la primera hora, pero pueden tardar entre 30 minutos y 3 horas en aparecer, como ocurrió en ambos casos. La gravedad de la intoxicación se relaciona con la progresión de los síntomas, y ambos casos presentaron náuseas, vómitos y parálisis muscular. En las intoxicaciones severas, la parálisis muscular se extiende y puede producirse dentro de las 2 a 24 horas, como sucedió en el primer caso descrito. Esto es atribuible al decremento progresivo de la eficiencia ventilatoria y al gradual incremento de la hipoxia y la hipercapnia. En concordancia con lo expuesto en la revisión, se considera de buen pronóstico sobrevivir las primeras 24 horas, como ocurrió en el segundo caso. Ingreso, la niña de 10 años estaba en adecuadas condiciones generales, pero deciden ingresarla en medicina pediátrica para observación constante. La niña evoluciona satisfactoriamente y egresa del hospital 3 días después.

En el primer caso, los hallazgos patológicos obtenidos a nivel pulmonar incluían espacios alveolares que contenían material eosinofílico consistente con edema pulmonar, así como áreas en las que los alvéolos estaban ocupados por un infiltrado eritrocítico correspondiente a hemorragia pulmonar. Estos hallazgos pueden ser indicativos de los graves efectos de la toxina paralizante sobre los músculos respiratorios y se relacionan con los con la peligrisidad reportada por García, et al. (2004).

Por otro lado, los hallazgos toxicológicos del primer caso indicaron la presencia de difenhidramina en la muestra de

sangre sin preservante y en la muestra de lavado vesical. La difenhidramina es un antihistamínico de primera generación que se utiliza para tratar reacciones alérgicas. Los síntomas iniciales de intoxicación parálitica por moluscos son similares a los de la anafilaxia por moluscos, como el adormecimiento de la lengua, entumecimiento de la boca o de las extremidades, por lo que la difenhidramina pudo haber sido utilizada como tratamiento ante la presentación clínica del primer caso.

Es oportuno destacar que las toxinas que causan la intoxicación parálitica son de naturaleza no proteica y altamente termoestables, lo que significa que el cocinado, ahumado, secado, o salado no las destruye. Además, el consumidor no puede identificar los moluscos envenenados por medio del gusto, olor o aspecto del producto (Guerrero, et al. 2013). Respecto de lo anterior, es de vital importancia desarrollar programas de comunicación eficaz acerca de los riesgos que conlleva el consumo de los moluscos durante los eventos de marea roja, especialmente en los poblados donde se desarrolla la pesca artesanal, ya que durante la entrevista post mortem, la madre dijo desconocer que había alerta sanitaria por marea roja.

También es esencial tomar ciertas medidas antes de una necropsia en casos de posible intoxicación por consumo de moluscos. En primer lugar, se debe solicitar información de los registros hospitalarios para conocer la historia de la enfermedad actual, evolución del paciente y medicamentos administrados durante su estancia hospitalaria. Estas previsiones obedecen a que la intoxicación puede afectar a los músculos respiratorios, y es fundamental prestar especial atención a los pulmones durante la necropsia, en especial buscar signos de edema o hemorragia pulmonar. Además, se debe realizar una minuciosa evaluación del tracto gastrointestinal a nivel de la mucosa en búsqueda de lesiones.

De igual manera, es recomendable tomar muestras de tejidos como el cerebro, los pulmones, el estómago y el intestino delgado para su análisis histopatológico, y de fluidos como sangre y orina para detectar la posible presencia de toxinas. Por otro lado, se debe realizar una entrevista post mortem con la familia del fallecido para indagar acerca del momento y el lugar en que se consumieron los moluscos que podrían haber causado la intoxicación. Es preciso que el médico también investigue la presencia o ausencia de alertas epidemiológicas de marea roja en la localidad donde se consumieron los moluscos.

## BIBLIOGRAFÍA

- Carrillo-Ovalle, H. (2009). Fase I: Estudio de los florecimientos algales (mareas rojas), en el Pacífico de Guatemala (Fodecyt No. 31-2007). *Guatemala: Secretaria Nacional de Ciencia y Tecnología*.
- Coleman, R., Ojeda-Torres, G., Bragg, W., Fearey, D., McKinney, P., Castrodale, L., ... y Johnson, R. C. (2018). Saxitoxin exposure confirmed by human urine and food analysis. *Journal of analytical toxicology*, 42(7), 61-64.
- Delcourt, N., Arnich, N., Sinno-Tellier, S., & Franchitto, N. (2021). Mild paralytic shellfish poisoning (PSP) after ingestion of mussels contaminated below the European regulatory limit. *Clinical toxicology*, 59(1), 76-77.
- Department of Health and Human Services. (Marzo de 2005). *Case Definition: Saxitoxin*. CDC. <https://emergency.cdc.gov/agent/saxitoxin/casedef.asp>
- García, C., Bravo, M., Marcelo, L., y Nestor, L. (2004). Paralytic shellfish poisoning: post-mortem analysis of tissue. *Toxicon*, 43(2), 149-158.
- Guerrero, M., Aguirre, A., y Cruz, E. (2013). Intoxicación paralítica por ingesta de moluscos. Reporte de caso. *Anales Médicos de la Asociación Médica del Centro Médico ABC*, 58(3), 192-195.
- Lehane, L. (2001). Paralytic shellfish poisoning: a potential public health problem. *Medical journal of Australia*, 175(1), 29-31.
- Rodríguez, D., Etzel, R., Hall, S., De Porras, e. V., Tauxe, R., Edward, K., y Blake, P. (1990). Lethal paralytic shellfish poisoning in Guatemala. *The American journal of tropical medicine and hygiene*, 42(3), 267-271.
- Román, J. (27 de mayo de 2022). Marea Roja: Maga declara veda temporal para la pesca de mejillones, conchas, ostras y almejas en todo el Pacífico del país. *Prensa Libre*. <https://www.prensalibre.com/guatemala/comunitario/marea-roja-maga-declara-veda-temporal-para-la-pesca-de-mejillones-conchas-ostras-y-almejas-en-todo-el-pacifico-del-pais-breaking/>
- Suleiman, M., Jelip, J., Rundi, C., y Tock, C. (2017). Case Report: Paralytic Shellfish Poisoning in Sabah, Malaysia. *The American journal of tropical medicine and hygiene*, 97(6), 1731.
- Turnbull, A., Harrison, R., y Scott, M. (2013). Paralytic Shellfish Poisoning in South Eastern Tasmania. *Communicable diseases intelligence quarterly report*, 37(1).